Med
Stanford University Library
FEB 21 1900

EXPERIMENTELLE UNTERSUCHUNGEN

UEBER DIE

WIRKUNG DER HINTEREN SCLEROTOMIE.

Inaugural-Dissertation

zur

Erlangung der Doctorwürde

vorgelegt der

Hohen medicinischen Facultät der Universität Basel

von

Theodor Tobler,
med. pract. von Heiden (Appenzell).

WIESBADEN.
VERLAG VON J. F. BERGMANN.
1898.

EXPERIMENTELLE UNTERSUCHUNGEN

UEBER DIE

WIRKUNG DER HINTEREN SCLEROTOMIE.

Inaugural-Dissertation

zur

Erlangung der Doctorwürde

vorgelegt der

Hohen medicinischen Facultät der Universität Basel

von

Theodor Tobler,
med. pract. von Heiden (Appenzell).

WIESBADEN.
VERLAG VON J. F. BERGMANN.
1898.

Druck von Carl Ritter in Wiesbaden.

Meinem hochverehrten Lehrer

Herrn Professor CARL MELLINGER

in

Hochachtung und Dankbarkeit

gewidmet.

Einleitung.

Die Sclerotomia posterior wurde zum ersten Mal von Mackenzie[1]) im Jahre 1830 ausgeführt. Er machte sie mit einem breiten Irismesser an der Stelle, an welcher gewöhnlich bei der Depression des Staares die Nadel eingeführt wurde. Das Messer gegen das Centrum des Auges vorgestossen, wurde dann etwas um seine Achse gedreht, um den Glaskörper austreten zu lassen.

Erst viel später wandte de Luca[2]) die hintere Sclerotomie wieder an, ohne jedoch den Namen Mackenzie's zu erwähnen. Er drang mit einem Lanzenmesser 5—6 mm hinter dem Limbus zwischen Musc. rectus externus und inferior durch alle Bulbushüllen ein und entleerte einen Theil des Glaskörpers. Beide Verfasser empfehlen die Operation bei Glaucom, sowohl am noch sehenden, als auch am amaurotischen Auge, bei ersterem als gutes Mittel um den intraoculären Druck herabzusetzen, bei letzterem besonders um die quälenden Schmerzen zu verringern.

Seit de Luca finden wir die hintere Sclerotomie häufiger in der Literatur angeführt und auf verschiedene Weise modificirt. Man nahm an, dass, wenn nach einer Iridectomie die Tension des Bulbus nicht ab-

---

1) Mackenzie. Ophth. Hosp. Rep. No. XI, April 1860.
2) de Luca. Annal. di ottalmologia. 1872, p. 155.

genommen oder sogar unter frischen Reizerscheinungen sich noch vermehrt hatte, dann wohl eine Exsudation in den Glaskörper hinein Schuld daran sein müsse. In diesen Fällen wurde daher sclerotomirt.

Als weitere Indication wurde angegeben »nicht Wiederherstellung der vorderen Kammer nach der Iridectomie und absolutes Glaucom«, bei letzterem wurde die Operation zur Vermeidung der Enucleation ausgeführt.

Später wurde die hintere Sclerotomie noch bei Ablatio Retinae empfohlen und soll diese Operation nach Ware[1]), Sichel[2]), Kittel[3]) und v. Wecker[4]) in diesen Fällen hie und da von Erfolg begleitet gewesen sein.

Freilich fand die Operation schon 1871 ihren Gegner in E. Hansen[5]), der sie als eine schädliche und gefährliche verwarf, während sie von anderer Seite wieder warm empfohlen wurde.

Masselon[6]) sagt in der »Société française d'ophtalmologie« (Séance du lundi 7. Mai 1888):

»Aprés avoir exécuté la sclerotomie équatoriale en faisant varier la section comme direction, étendue et emplacement, je suis arrivé à cette conclusion que les meilleurs effets étaient obtenus par une simple ponction transversale pratiquée avec le couteau de de Graefé à une petite distance en arrière du corps ciliaire vers sa partie inferoexterne, ponction, qui parfois devait être répétée pour obtenir une détente durable. D'après mon expérience il faudrait donc en général s'en tenir à la ponction scleroticale des anciens. Cette ponction, disait Guérin (de Lyon) doit étre simple et sans beaucoup d'appareil. Il n'est question pour l'exécuter que d'une aiguille à cataracte un peu large.« Etant donné notre instrumentation moderne, le couteau de de Graefé, mesurant à peine 2 mm de largeur, remplit parfaitement le but.

»Les cas dans lesquels j'ai pratiqué la sclérotomie équatoriale étaient le plus souvent des glaucomes très avancés ou absolus, ou encore il s'agissait d'yeux, sur lesquels une iridectomie ayant eté tout d'abord

---

[1]) Ware. Mackenzie Remark's of the Ophthalmie, London 1814.
[2]) Sichel (Vater). Clinique européenne, 1850, No. 29.
[3]) Kittel. Wr. allg. med. Zeitung, 1860, No. 22.
[4]) v. Wecker. Traité des maladies du fond de l'oeil etc. Paris u. Wien 1870.
[5]) E. Hansen. Bemärkninger om nethinde lösningens behandling Hosp. No. 1.
[6]) Masselon. Revue générale d'opht. T. VII, 1888, pag. 208 ff.

exécutée le glaucome n'avait pas retrocédé ou s'était subitement aggravé en donnant lieu parfois à des douleurs intolérables.«

Dans le plus grand nombre des cas les effets de la ponction ont été des plus heureux: »Cessation des douleurs, réapparition de la transparence et du pol de la cornée, disparition de l'engorgement vasculaire et des lâches glaucomateuses de la cornée, reconstitution de la chambre antérieure.«

In der gleichen Sitzung der Société française d'ophtalmologie sagt Parinaud[1]):

J'ai proposé il y a trois ans la sclérotomie équatoriale ou rétrociliaire que je pratique de le manière suivante. Ponction de la sclérotique avec le couteau de de Graefé, rotation de la lance à 90° pour obtenir en retirant le couteau une seconde section, perpendiculaire à la première qui donne une petite ouverture triangulaire de la sclérotique, particulièrement favorable à la filtration.

Mons. Vacher[2]) d'Orléans sagt an gleicher Stelle: »Dans deux cas après avoir échoué la sclérotomie antérieure, j'ai pratiqué la sclérotomie équatoriale. Mon incision n'avait pas plus de deux à trois millimètres. Il y eut soulagement provisoire, mais 6 mois après j'ai trouvé à la place des incisions trois tumeurs bosselées, grosses comme des noyaux de cerises, ce qui prouve bien que le processus glaucomateux avait absolument continuée sa marche.

Il eut fallu, je crois, faire l'énucléation, mais les malades s'y refusèrent.«

M. de Wecker[3]) sagt ebenfalls, dass der Erfolg kurzer, wenn nothwendig wiederholter hinterer Sclerotomien sehr schätzbar sei. Auf diese Weise sah er Staphylome der Cornea von grosser Ausdehnung zurückgehen, in Fällen, wo Iridectomien nutzlos sind. »Man sollte daher, fügt er hinzu, diesen Operationsmodus genauer studiren.«

Parinaud[4]) glaubt nicht, dass das Austreten von Glaskörper bei der Operation das maſsgebende Moment sei. Er behauptet im Gegentheil, dass gerade die Fälle, in denen kein Glaskörper ausgetreten sei,

---

1) Parinaud. Revue générale d'ophtalmologie T. VII, 1888, p. 209.
2) M. Vacher. Revue générale d'ophtalmologie T. VII, 1888, p. 209.
3) M. de Wecker. Revue générale d'opht. T. VII, 1888, p. 209.
4) Parinaud. l. c. p. 4.

die besten Resultate geliefert hätten. Die Tension solle nicht sofort nach der Operation abnehmen, sondern erst am zweiten oder dritten Tage und der Effect müsse durch Massage erhalten bleiben.

Was die Ausheilung anbetrifft, so sah er in einigen Fällen von T-schnitt eine subconjunctivale Fistel zurückbleiben, die er als vortheilhaft zu erhalten trachtete.

Motais [1]) sucht bei der hinteren Sclerotomie direct eine solche Fistel zu bekommen, indem er einen etwa 8 mm langen meridionalen Schnitt anlegt.

Galezowski [2]) macht seine Sclerotomie meridional, indem er hinten mit dem Graefe'schen Messer einsticht und dann den Schnitt nach vorne bis zum Corpus ciliare verlängert.

Simi [3]) macht 4 mm lange, aequatoriale Einschnitte durch die Sclera ohne die Chorioidea zu verletzen.

Wolfe [4]) wendet die hintere Sclerotomie hauptsächlich bei Ablatio Retinae an, wo er Schnitte von 8—12 mm Länge in der Gegend der grössten Abhebung macht.

Auch an hiesiger Klinik wurde die hintere Sclerotomie bei Glaucoma malignum, bei welchem nach der Iridectomie die vordere Kammer sich nicht wieder herstellte, mehrere Male mit gutem und dauerndem Erfolge ausgeführt.

Herr Prof. Schiess-Gemuseus [5]) veröffentlicht einen Fall von Secundärglaucom mit sehr heftigen Schmerzen, bei welchem durch multiple hintere Sclerotomien das Auge beruhigt wurde.

Ebenderselbe Autor [6]) berichtet über einen Fall von Glaucoma subacutum mit Retinitis pigmentosa an einem Auge, wo zuerst iridectomirt wurde. Als sich dann die vordere Kammer nicht mehr vollständig herstellte, wurde sclerotomirt. Wiederholt auftretende Drucksteigerungen

---

[1]) Motais. Traitement chir. du glaucôme par la création d'une fistule conjonctivale. A. d'oc. T. XCVII, 1887, p. 251.

[2]) Galezowski. Revue générale d'opht. T. VII, 1888, p. 207. ff.

[3]) Simi. Puntura della Sclerotica nel glaucoma. Boll. doc. IX, 1887, 3

[4]) Wolfe. Ponction à travers la sclérotique dans le decollement de la rétine. A. d'oculistique T. XCI, 1884, p. 149.

[5]) Schiess-Gemuseus. 28. Jahresbericht der Augenheilanstalt Basel. p. 82.

[6]) Schiess-Gemuseus. 30. Jahresbericht der Augenheilanstalt Basel. p. 50.

machten die Operation mehrmals nothwendig, um das Auge von weiteren Reizerscheinungen vollkommen zu befreien.

Auch spätere Beobachtungen über günstige Wirkung hinterer Sclerotomien veranlassten uns, Versuche über deren Wirkungsweise vorzunehmen.

Man hat bisher sowohl die meridionale als auch die aequatoriale Sclerotomie angewandt.

Wir haben uns die Aufgabe gestellt, auf experimentellem Wege zu entscheiden, welche Sclerotomie, die aequatoriale oder die meridionale, die bessere sei und in welcher Weise sie wirken. Der Umstand, dass hintere Sclerotomien, um eine dauernde Wirkung zu haben, oft wiederholt werden müssen, wird uns gleichzeitig Gelegenheit geben, einige Beobachtungen über ihre Verheilungsbedingungen anzuführen.

Meinem verehrten Lehrer, Herrn Prof. Dr. Mellinger, sei an dieser Stelle für die Anregung und Unterstützung bei dieser Arbeit mein innigster Dank ausgesprochen.

Ist die meridionale oder die aequatoriale Sclerotomie vorzuziehen?

Um die Frage zu entscheiden, ob die meridionale oder die aequatoriale Sclerotomie vorzuziehen sei, sowohl in Beziehung auf das längere Klaffen der Wunde, als auch in Beziehung auf die geringeren Zerstörungen durch die Schnittführung (bei ophthalmoscopischer Beobachtung des intrabulbären Theiles der Scleralwunde sichtbar), stellten wir Versuche an Kaninchen an. Es wurden hiezu ausgewachsene, weisse Kaninchen mit rothen, pigmentlosen Augen benutzt. Jedes Thier wurde vor dem Versuche auf den Zustand des Augenhintergrundes ophthalmoscopisch genau untersucht und nur solche mit normalem Fundus zugelassen.

Die Sclerotomie wurde zwischen M. rectus superior und internus 5—6 mm hinter dem Hornhautrand ausgeführt. Als Instrument diente ein v. Graefe'sches Messer. Die Desinfection der Instrumente geschah in absolutem Alkohol und wurden dieselben zur Operation erst nach Abdunstung desselben verwandt. Der Bulbus wurde mit einem Pamard'schen Fixationsspiess nach unten aussen gerollt und dann durch Einstechen des Graefe'schen Messers durch die Conjunctiva und Sclera an der oben erwähnten Stelle eine der Breite des Messers entsprechende perforirende Scleralwunde angelegt. Es wurden sowohl meridionale als auch aequatoriale Sclerotomien ausgeführt und zum genaueren Vergleich

z. B. am gleichen Kaninchen rechts eine meridionale, links eine aequatoriale Sclerotomie gemacht.

Es zeigte sich dabei, dass die meridionale Sclerotomie gegenüber der aequatorialen gegen unsere Voraussetzung die weitaus klaffendere Sclerotomiewunde zurücklies und noch dazu eine geringere Blutung zur Folge hatte. Ein interessantes Bild bot die Sclerotomie bei der ophthalmoscopischen Untersuchung und es konnte auch so das Resultat der aequatorialen und meridionalen Schnittführung genau beobachtet und verfolgt werden.

Aus unseren Versuchsprotocollen geben wir als Beispiel folgende Versuche:

Versuch 1. R. A. Einem weissen Kaninchen mit äusserlich und ophthalmoscopisch normalen Augen, wird nach gehöriger Localanaesthesie mit einer 2% Cocainlösung der Bulbus mit dem Stiel eines breiten Scalpels, das am unteren Lide angelegt wurde, ohne stärkeren Druck luxirt und hierauf eine hintere meridionale Sclerotomie an oben erwähnter Stelle angelegt. Beim Herausziehen des Messers tritt Flüssigkeit aus, die die Conjunctiva etwas abhebt.

Ophthalmoscopisch sieht man oben innen eine Wunde der Chorioidea und Retina, die in ihrer ganzen Länge, besonders aber in der Mitte weit klafft und einen schwarzen Grund aufweist. Am temporalen Rande beobachtet man am unteren Schnittende eine kleine Blutung, die in den Glaskörper hinunterhängt. Rings um die Wunde herum scheinen Chorioidea und Retina zurückgezogen, sodass die Sclera als weisser Saum den Schnitt rings umgiebt. (Fig. 1.)

Am 2. Tage besteht immer noch leichte Chemosis conjunctivae Bulbi in der Nähe der Operationsstelle, wo auch die Conjunctiva leicht injicirt erscheint. Im übrigen werden die Augen gut geöffnet. Es besteht keine vermehrte Secretion.

Ophthalmoscopisch zeigen sich die Medien klar. Oben innen sieht man einen breiten Spalt in der Bulbushülle, entsprechend der meridionalen Sclerotomie. Derselbe klafft deutlich mehr als gestern und zeigt noch den schwarzen Reflex im Grunde der Wunde. Das Blut ist zum grössten Theil resorbirt, nur noch ganz wenige Blutpunkte sind als Residuen der durch die Operation bedingten Blutung zurückgeblieben.

Am 3. Tage ist die Chemosis conjunctivae Bulbi verschwunden. Nur noch eine leichte conjunctivale Injection verräth die Stelle der Sclerotomie. Sonst erscheint das Auge äusserlich vollkommen normal.

Ophthalmoscopisch zeigen sich die Medien klar und das Blut fast vollkommen verschwunden. Die Sclerotomie erscheint bedeutend breiter als an den vorhergehenden Tagen und ihr Grund ist nunmehr grau geworden und einige rothe Punkte sind auf demselben sichtbar. Die Sclera ist nur an der unteren Peripherie des Schnittes noch zu sehen, während

an der oberen Chorioidea und Retina stark geröthet und gegen die Wunde zu vorgerückt erscheinen.

Am 4. Tage findet sich immer noch leichte conjunctivale Injection in der Gegend der Sclerotomie. Sonst ist das Auge vollkommen reizlos.

Im ophthalmoscopischen Bild sieht man einen innen gewaltig klaffenden Spalt. Die Breite mag nach ungefährer Schätzung gegenüber gestern etwa das doppelte betragen. Nasal scheint die Sclera immer noch durch, temporal sind die Verhältnisse mit Retina und Chorioidea dieselben geblieben. Auf dem grauen Grunde der Wunde hat sich aus den oben angeführten rothen Punkten eine deutliche Vascularisation entwickelt. (Fig. II.)

Versuch 2. L. A. Zwischen Musculus rectus superior und internus wird unter den gleichen Cautelen wie rechts eine hintere aequatoriale Sclerotomie angelegt. Beim Herausziehen des Messers tritt Flüssigkeit unter die Conjunctiva Bulbi, die dadurch in etwa Hanfkorngrösse aufgebläht wird.

Ophthalmoscopisch ist nach der Operation die Wunde nicht sichtbar, da sie durch eine bedeutende Blutung in den Glaskörper verdeckt wird. Vier Stunden nach der Operation hat sich eine ziemlich ausgedehnte Chemosis in Folge eines grösseren subconjunctivalen Blutergusses gebildet. Nun sieht man, da die Glaskörperblutung sich gesenkt hat, einen horizontal verlaufenden, schmalen Spalt mit dunkelem Grunde, welcher von einem schmalen Saume weiss durchschimmernder Sclera umrahmt ist. Unter dem Schnitte findet sich in seiner ganzen Länge ein mässiger Bluterguss. Die Retina selbst ist in der Umgebung des Schnittes auf eine grosse Strecke weit blutig suffundirt. (Fig. III.)

Am 2. Tage besteht immer noch eine bedeutende Chemosis. Die Conjunctiva zeigt an der Operationsstelle leichte Injection.

Ophthalmoscopisch hat sich die Umgebung der Wunde nicht verändert und auch diese selbst ist gleichgeblieben. Auch die im Glaskörper sichtbare Blutung hat nicht abgenommen, sondern ist eher grösser geworden.

Am 3. Tage ist die Chemosis Conj. Bulbi etwas kleiner geworden; die Blutung im ophthalmoscopischen Bild ist stationär geblieben.

Derselbe Befund zeigt sich am 4. Tage. (Fig. IV.)

Das Kaninchen wird getödtet, die Bulbi enucleirt und in Formollösung von 10 % eingelegt. Nach 2 mal 24 Stunden aus dieser Flüssigkeit, entfernt werden sie nach 20 Minuten lang dauernder Entwässerung halbirt und in steigendem Alkohol weiter gehärtet und dann in Celloidin eingebettet. Die so behandelten Bulbushälften werden auf einem Schlittenmicrotom in Schnitte von 10—15 μ zerlegt.

Microscopischer Befund bei Versuch 1. R. A.

(meridionale Sclerotomie).

Die Retina ist von ihrer Ansatzstelle an der Ora serrata bis $^1/_5$ mm von der klaffenden Sclerotomiewunde durch einen geringen unter ihr be-

findlichen Bluterguss von der Chorioidea abgehoben. Der Querdurchmesser der Wunde misst, mit dem Ocularmicrometer von Zeiss gemessen, an der breitesten Stelle 0,614 mm. Die Retina ist an beiden Wundrändern verdickt und nach aussen umgebogen. Einen ganz ähnlichen Befund finden wir an der Chorioidea. Sie hat sich dermaassen verdickt und verlängert, dass sie sich der ganzen Länge der Wunde entsprechend über die Sclera hinaus bis zur Episclera erstreckt. In die Wunde hinein sendet sie eine ganze Menge ihrer ovalären Zellen, die sich stark färben, wie auch kleine sehr chromatinreiche Kerne. Die Sclera erscheint am Schnittrande überall hauchig getrübt.

Nach hinten vom Schnitte aus finden sich Chorioidea und Retina durch einen geringen Bluterguss von der Sclera abgehoben, vereinigen sich aber wieder mit derselben in der Nähe der Papille.

Microscopischer Befund bei Versuch 2. L. A.
(aequatoriale Sclerotomie).

Beim Halbiren des Bulbus entleert sich ein ziemlich bedeutendes Blutgerinnsel. Der Befund ist im Allgemeinen in Bezug auf das Verhalten der Retina und Chorioidea derselbe wie beim rechten Auge, nur dass hier nirgends ein Bluterguss unter letztere nachzuweisen ist. In der Sclerotomiewunde zeigt sich im microscopischen Schnitt eine voluminöse Blutung. Die Wunde klafft im Unterschied zur meridionalen Sclerotomie, mit demselben Ocularmicrometer gemessen, nur 0,18 mm.

Wir lassen eine tabellarische Zusammenstellung einer Anzahl von Versuchen folgen, aus der die Constanz dieser oben angeführten Verhältnisse hervorgeht.

Tabellarische Zusammenstellung der beobachteten Unterschiede beider Arten von Sclerotomie bei sechs gleich ausgeführten Versuchen.

Meridionale Sclerotomie m.	Aequatoriale Sclerotomie a.	Blutung.	Breite der Wunde in $^1/_{1000}$ mm.
m.		gering	614
	a.	stark	180
m.		gering	1680
	a.	stark	154
m.		gering	580
	a.	stark	500

Es lässt sich aus dem Vergleich der verschiedenen Versuche etwa Folgendes über eine meridionale Sclerotomie einerseits und eine aequatoriale anderseits aufstellen.

In allen Fällen zeigte es sich, dass bei der aequatorialen Sclerotomie die Blutung eine viel bedeutendere war. Wenn in obigem Versuch beim rechten Auge eine subretinale Blutung vorhanden war, so haben wir dies in gleicher Weise auch in einigen Versuchen von aequatorialer Sclerotomie gefunden, während wiederum dieses Symptom bei der meridionalen fehlte. Es scheint also diese subretinale Blutung nicht nothwendig auftreten zu müssen.

In allen Versuchen zeigte es sich ferner, dass die Chorioidea und Retina mit der Wunde fest verklebt, peripher davon jedoch abgehoben waren.

Wurde jedoch der Bulbus jeweilen, wenn er aus der Formollösung kam, vorsichtig halbirt, so konnte eine Ablösung nie constatirt werden. Auch bei ophthalmoscopischer Beobachtung wurde nie eine Ablatio bemerkt. Erst am getheilten Bulbus, wenn er aus dem Alkohol kam, war eine Aufhebung fast regelmässig zu constatiren, und es darf daher dieselbe wohl in allen Fällen als Kunstproduct angesehen werden.

Aus unseren Versuchen geht hervor, dass der meridionalen Sclerotomie als Operationsmodus der Vorzug zu geben ist. Sie vereinigt in sich gegenüber der aequatorialen die Vortheile der geringen Blutung und des grossen Klaffens der Wunde, Vortheile, die für die Anwendung dieser Operation in Betracht kommen müssen. Grössere Glaskörperblutungen, wie sie bei der aequatorialen Sclerotomie aufzutreten pflegen, können zu schweren Veränderungen im Auge führen, die wir bei der meridionalen Ausführung des Schnittes nicht zu fürchten haben. Das weitere Klaffen muss als vortheilhaft für die beabsichtigte Druckverminderung angesehen werden. Beide Vorzüge der meridionalen Sclerotomie lassen sich ungezwungen erklären. Die geringere Blutung kommt wohl daher, dass der Schnitt parallel mit den Gefässen der Chorioidea läuft und so hauptsächlich nur feinere Anastomosen treffen kann. Der aequatoriale Schnitt dagegen geht quer durch die Hauptgefässe der Aderhaut.

Das grössere Klaffen der meridionalen gegenüber der aequatorialen Sclerotomie ist wohl der Wirkung der Musculi recti zu verdanken. Bei der Thätigkeit dieser Muskeln wird eine senkrecht zu ihrer Richtung gestellte Spalte verengert, eine parallele erweitert werden.

Findet nach hinterer Sclerotomie ein Verkehr zwischen intrabulbärem und subconjunctivalem Raum statt, und welcher Art ist derselbe?

Als die erste und directeste Wirkung einer hinteren Sclerotomie wird deutliche Druckabnahme im operirten Auge und Linderung vorhandener Schmerzen angegeben.

Die Herabsetzung der Tension tritt auch ein, wenn bei dieser Operation kein Glaskörper austritt, und hat desshalb Simi[1]) für die Therapie des Glaucoms eine hintere Sclerotomie vorgeschlagen, bei welcher nur die Sclera durchschnitten wird, Retina und Chorioidea jedoch geschont werden.

In den meisten Fällen muss die Operation ein oder mehrmals wiederholt werden, da der Verschluss sich offenbar ziemlich rasch wieder herstellt und damit der Status quoante wieder eintritt.

Aus den bisherigen klinischen Erfahrungen geht nicht mit Klarheit hervor, welchem Einfluss der hinteren Sclerotomie wir ihre Wirkung zu verdanken haben. Nur das Thierexperiment kann uns hierüber einigen Aufschluss geben. Vor Allem suchten wir auf experimentellem Wege festzustellen, welche Art von Verbindung durch die hintere Sclerotomie zwischen den intrabulbären Theilen und den subconjunctivalen Raum hergestellt wird.

Es wurden zu diesen Versuchen nur weisse Kaninchen mit äusserlich und ophthalmoscopisch normalen Augen genommen. Die Desinfection der Instrumente und die Anaesthesirung blieben die gleichen, wie sie oben erwähnt wurden.

Nach gehöriger Cocainisirung des Bindehautsackes wurde eine hintere Sclerotomie, in den meisten Fällen eine meridionale, angelegt und darauf nach verschiedenen Zeiten Farblösungen oder Emulsionen subconjunctival injicirt.

Die Injectionsflüssigkeiten, welche nach hinterer Sclerotomie zur subconjunctivalen Injection Verwendung fanden, waren folgende: Frisch bereitete Berlinerblaulösung, Emulsionen von Carmin und japanischer Touche und Ehrlich'sches Methylenblau. Von diesen wurden die drei ersteren hauptsächlich angewandt, da sie eine dauernde Färbung hinterlassen.

Um eine möglichst aseptische Toucheemulsion zu erhalten, wählten wir die folgende Herstellung. Ein Stück japanischer Touche wurde mit 1 % Sublimatlösung zuerst äusserlich stark abgerieben, eine gemessene Quantität physiologischer Kochsalzlösung hierauf mit demselben Volumen destillirten Wassers verdünnt und in einer trocken sterilisirten Porzellanschale auf die Hälfte eingedampft. Mit einem Theile dieser Lösung wurde dann die Touche längere Zeit abgewaschen um alles Sublimat bestmöglich zu entfernen und in der übrig gebliebenen sterilen physiologischen Kochsalzlösung die gewollte Menge angerieben.

[1]) Simi. l. c. pag. 6.

Versuch 1. Subconjunctivale Injection von Toucheemulsion nach vorausgegangener hinterer Sclerotomie am lebenden Auge.

Bei einem ausgewachsenen, weissen Kaninchen mit äusserlich und ophthalmoscopisch normalen Augen, legten wir nach gehöriger Localanaesthesie mit einer 2 % Cocainlösung zwischen Musc. rect. superior und internus eine hintere meridionale Sclerotomie an. Gleich nach Ausführung dieser kleinen Operation injicirten wir eine ganze Pravazspritze oben beschriebener aseptischer Toucheemulsion unter die Conjunctiva Bulbi, was eine ausgedehnte schwarze Chemosis derselben zur Folge hatte.

Gleich nach dem Versuch findet man ophthalmoscopisch oben innen einen klaffenden Spalt mit schwarzem Grunde. Die Blutung ist nur ganz gering. Fünf Stunden nach der Operation erscheint die Sclerotomiewunde in ihrem Grunde immer noch vollkommen schwarz. An der oberen Wundlippe des Schnittes sieht man die Sclera als schmales weisses Band freiliegen und hat sich hier offenbar Chorioidea und Retina etwas zurückgezogen. Die kleine Blutung im Schnitt ist unverändert. Nach oben von dem Spalt ist die Retina in ziemlicher Ausdehnung blutig suffundirt.

2. Tag. Es besteht immer noch starke schwarze Chemosis. Das Auge war morgens etwas verklebt. Ophthalmoscopisch klafft nun die Wunde bedeutend, und der ganze Augenhintergrund in der Umgebung der Sclerotomie erscheint hauchig getrübt. Der übrige Befund war wie oben. Am Ende dieses Tages, d. h. 30 Stunden nach der Operation, wurde das Kaninchen getödtet, der Bulbus enucleirt und in 10 % Formollösung eingelegt, und dann wie oben beschrieben weiter behandelt.

Microscopisch fanden wir folgenden Befund. Die Wunde klafft in ihrer grössten Breite 1 mm. Chorioidea und Retina sind beidseits mit den Wundrändern verwachsen. Der Farbstoff verläuft vom subconjunctivalen Raum aus direct auf der Sclera nach hinten über die Wunde hinaus, die er in einem Bogen nach aussen umgeht und endet in der Musculatur des Bulbus in der Gegend des Sehnerveneintrittes. Nirgends aber dringt Farbe in die Wunde ein.

Versuch 2. Subconjunctivale Injection von Berlinerblauemulsion nach vorausgegangener hinterer Sclerotomie am lebenden Auge.

Einem mittelgrossen weissen Kaninchen mit äusserlich und ophthalmoscopisch normalen Augen wird nach gehöriger Localanaesthesie des Conjunctivalsackes zwischen Musculus rectus sup. und int. eine hintere meridionale Sclerotomie angelegt. 20 Stunden nachher wird eine Pravazspritze Berlinerblauemulsion subconjunctival injicirt. Es entsteht eine ausgedehnte blaue Chemosis conjunctivae bulbi.

Ophthalmoscopisch konnte weder der Schnitt noch eine Blutung gesehen werden, da die Sclerotomie etwas weiter nach vorne als gewöhnlich angelegt worden war.

Nach 6 Stunden besteht immer noch starke Chemosis conj. bulbi. Der Farbstoff hat sich fast unter der ganzen Bindehaut des Bulbus verbreitet.

Nun wurde das Thier getödtet, der Bulbus enucleirt und in 10 % Formollösung aufgehängt. Die weitere Behandlung blieb die oben angegebene.

Mikroskopisch findet sich folgender Befund. Der Schnitt klafft in seiner grössten Breite mit dem Ocularmicrometer gemessen 0,05 mm. Chorioidea und Retina sind beidseits mit den Wundrändern verklebt. Der Farbstoff verläuft im subconjunctivalen Raum über der Sclera nach hinten bis über den Schnitt hinaus, vor dessen Lumen er einen deutlichen Bogen nach aussen beschreibt. In den Bulbus hinein ist gar keine Farbe gedrungen.

Mehrere Versuche in der gleichen Weise ausgeführt bestätigten diese Resultate.

Der Umstand, dass am lebenden Auge nach hinterer Sclerotomie von den subconjunctival injicirten Farbstoffen nie etwas in das Bulbusinnere eindrang, sondern im Gegentheil dieselben in der Nähe der Wunde noch von letzterer weggedrängt wurden, veranlassten uns, um der Erkenntniss der Ursuche dieses Verhaltens näher zu kommen, dieselben Versuche am todten Auge auszuführen.

Versuch 3. Subconjunctivale Injection von Toucheemulsion nach vorausgegangener hinterer Sclerotomie am todten Auge.

Einem ausgewachsenen, weissen Kaninchen mit äusserlich und ophthalmoscopisch normalen Augen wurde, 2 Stunden nachdem es getödtet worden war, am rechten Auge eine hintere meridionale Sclerotomie angelegt und gleich darauf eine Pravazspritze voll Toucheemulsion subconjunctival injicirt. Zwei Stunden nachher wurde der Bulbus enucleirt und in 10 % Formollösung aufgehängt. Beim Halbiren des Auges zeigte es sich, dass die Touche in reichlicher Menge in's Augeninnere eingedrungen war und sich hauptsächlich in den vorderen Parthien des Bulbus angesammelt hatte.

Versuch 4. Subconjunctivale Injection von Carminemulsion nach vorausgegangener hinterer Sclerotomie am todten Auge.

Hierzu diente das linke Auge des im vorigen Versuche benutzten Kaninchens. Es wurde ebenfalls 2 Stunden nach dem Ableben des Thieres eine hintere meridionale Sclerotomie angelegt und sogleich

nachher eine Pravazspritze voll wässeriger Carminemulsion subconjunctival injicirt.

Nach 2 Stunden wurde der Bulbus enucleirt und in 10 % Formollösung eingelegt.

Beim Halbiren des Augapfels sah man deutlich wie ein rother Streifen von Carmin durch die Scleralwunde eingetreten war und in der Gegend der Papille sich verlor.

Diese Versuche gaben bei mehrfacher Wiederholung die gleichen Resultate. Es schien uns dabei die Injectionsmasse, besonders die Farbemulsionen einen bestimmten Weg einzuschlagen, der von der Sclerotomiewunde zur Papille ging. Aus diesem Grunde nahmen wir noch weitere Versuche mit grösseren Augen vor und modificirten die Injectionsmethode.

Als Versuchsobject dienten die Augen eines decapitirten Schafskopfes mit intacter Kopf- und Gesichtshaut.

Versuch 5. Zwei Stunden nachdem das Thier geschlachtet worden war, wurde am rechten Auge eine hintere meridionale Sclerotomie angelegt und gleich darauf frisch bereitete Berlinerblauemulsion subconjunctival injicirt.

Es wurde dazu ein einfacher Apparat benutzt. Zwei Flaschen, eine grössere und eine kleinere, letztere zur Aufnahme der Injectionsflüssigkeit bestimmt, waren beide mit doppelt durchbrochenem Gummipfropfen versehen und durch Glasröhren und Schläuche in folgender Art verbunden. In den Löchern beider Stöpsel waren Glasröhren angebracht, von denen je eine auf den Grund der Flasche reichte, die andere aber den Pfropf nur durchbohrte. Diese letztere Röhre der grossen Flasche wurde mit der gleichen der kleinen durch einen Schlauch verbunden. Die zweite Röhre der grösseren Flasche stand mit einem Schlauche, der an seinem Ende einen Glastrichter trug, welcher in einer Höhe von 190 cm aufgehängt wurde, in Verbindung. An der tiefgehenden Röhre der zur Aufnahme der Farbe bestimmten Flasche wurde ein Schlauch mit einer Injectionskanüle angebracht und ersterer durch einen Quetschhahn verschlossen. (Fig. p. 18.)

Wurde das Instrument benutzt, so füllten wir zuerst die kleine Flasche mit der nothwendigen Menge der Injectionsflüssigkeit und gossen dann Wasser in den Trichter. Alsdann wurde der Quetschhahn langsam gelüftet bis die Farblösung oder Emulsion aus der Kanüle auszulaufen begann, letztere hierauf unter die Conjunctiva bulbi des Versuchsauges eingeführt und der Hahn entfernt.

Nachdem die Injection eine Stunde lang gedauert hatte, wurde der Bulbus enucleirt und in 10 % Formollösung eingelegt. Als wir nach

2 mal 24 Stunden das Auge halbirten, zeigte sich folgende Erscheinung.

Das Berlinerblau war durch die Sclerotomiewunde als ein Strang von ca. 1 mm Dicke eingedrungen. In der Mitte des Bulbus etwa 5 mm dick setzte er sich nach hinten wieder dünner werdend fort und theilte sich dann in 3 feine Aeste, die mit der Papille in Verbindung standen.

Versuch 6. Nachdem das rechte Auge enucleirt worden war, wurde am linken ebenfalls eine hintere meridionale Sclerotomie angelegt und gleich darauf mit dem oben beschriebenen Apparate eine feine

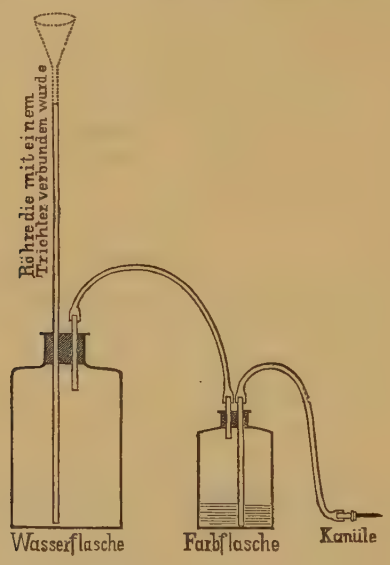

Toucheemulsion subconjunctival injicirt. Nach $1^1/_2$ Stunden wurde das Auge enucleirt und ebenfalls in 10 % Formollösung aufgehängt.

Beim Halbiren des Bulbus zeigte es sich, dass auch in diesem Falle die Farbe in reichlicher Menge durch die Sclerotomiewunde hindurch in's Augeninnere eingedrungen war, ohne jedoch den Glaskörper, wie es das Berlinerblau gethan hatte bis zur Papille zu durchwandern. Die Kohlenpartikelchen waren vielmehr hier regellos in der Umgebung der Sclerotomiewunde angehäuft; der grösste Theil davon hatte jedoch den Weg in die vorderen Abschnitte des Ciliarkörpers, gegen das Corpus ciliare und die Linse zu genommen.

Eine grössere Anzahl von Controlversuchen ergaben uns die gleichen Resultate wie die oben angeführten Musterversuche. Aus diesen Unter-

suchungen geht hervor, dass am lebenden Auge nach hinterer Sclerotomie keine Communication zwischen subconjunctivalem Raum und dem Innern des Bulbus stattfindet. Umgekehrt sehen wir am todten Auge subconjunctival injicirte Flüssigkeiten und Emulsionen nach einer hinteren Sclerotomie leicht in das Augeninnere eintreten. Die Erklärung dieses verschiedenen Verhaltens scheint uns nahe zu liegen. Das lebende Auge hat durch die, besonders in der Aderhaut, reichliche Blutmengen trotz der Eröffnung der Sclera einen so hohen Innendruck, dass es die subconjunctival injicirte Flüssigkeit nicht eintreten lässt, sondern sie im Gegentheil, wie wir in unseren Versuchen sehen, von der Sclerotomiewunde hinweggedrängt, wohl durch eine ausströmende Flüssigkeit. Nach dem Tode, wenn das Blut aus dem Auge zurückgetreten ist, sinkt der Druck in demselben sehr bedeutend, sodass es nun leicht begreiflich ist, dass hier nach hinterer Sclerotomie subconjunctival injicirte Farbstoffe in das Augeninnere eindringen. Anfangs glaubten wir in dem Weg, den subconjunctival injicirte Farblösungen von der Sclerotomiewunde aus in dem Glaskörper todter Augen machen, eine gewisse Regelmässigkeit zu erkennen. Durch Versuche an grösseren Thieraugen und mit Zuhülfenahme eines etwas modificirten Injectionsverfahrens kamen wir jedoch zu der Ueberzeugung, dass es sich hier um zufällige, mehrfach ähnlich beobachtete Erscheinungen gehandelt hat.

Nach diesen Versuchen drängte sich uns jedoch die Ansicht auf, dass nach hinterer Sclerotomie ein Flüssigkeitsverkehr vom Bulbusinnern nach dem subconjunctivalen Raum, aber nicht umgekehrt bestehe.

Diese Ansicht veranlasste uns, die im folgenden Abschnitte geschilderten Versuche vorzunehmen.

Versuch 7. Injection von Toucheemulsion in den Glühkörper und sogleich darauf folgende hintere Sclerotomie.

Einem ausgewachsenen weissen Kaninchen wurde nach gehöriger Localanästhesie des Conjunctivalsackes $^1/_3$ einer Pravazspritze voll aseptischer Toucheemulsion zwischen M. rectus sup. und ext. in den Glaskörper injicirt und gleich darauf zwischen M. rect. sup. und int. eine hintere meridionale Sclerotomie angelegt.

Schon während der Injection tritt neben der Kanüle etwas Touche unter die Conjunctiva, und nach dem Herausziehen bildet sich in kurzer Zeit ein grauer chemotischer Wulst, etwa von der Grösse eines Hanfkornes. Nach der Ausführung der hinteren Sclerotomie enstand dann beim Herausziehen des Messers eine sehr bedeutende schwarze Chemosis, die sich rasch über dem ganzen sichtbaren Theil der Conjunctiva ausbreitete. Ophthalmoscopisch war nur ein dunkler Reflex aus dem Glas-

körper sichtbar. 10 Minuten nach der Operation wurde das Thier getödtet, der Bulbus enucleirt und in 10 % Formollösung eingelegt.

Beim Halbiren des Bulbus zeigte es sich, dass keine Touche mehr im Augeninnern sich befand. Sie hatte sich beinahe vollständig aus dem Glaskörper in den subconjunctivalen Raum entleert, und es bestätigte auch die mikroskopische Untersuchung diesen Befund.

Versuch 8. Injection von Toucheemulsion in den Glaskörper und darauf folgende hintere Sclerotomie nach 24 Stunden.

Einem ausgewachsenen weissen Kaninchen wird nach gehöriger Cocaïnisirung des Bindehautsackes mit einer Pravazspritze mit sehr feiner scharfer Kanüle zwischen Musc. rect. sup. und internus eingestochen und es werden drei Theilstriche der aseptischen Toucheemulsion in den Glaskörper injicirt.

Es entsteht schon während der Injection wie bei Versuch 7 ein grauer conjunctivaler Wulst, der sich nach dem Herausziehen der Kanüle noch etwas vergrössert.

Ophthalmoscopisch sieht man die Touche theils in Beerenform im Glaskörper suspendirt, theils auf den Grund des Bulbus gesunken. Man erhält nur noch etwas weniges rothes Licht von einzelnen peripheren Stellen des Fundus. Nach 24 Stunden ist gar kein rothes Licht mehr zu bekommen.

Nun wird eine hintere meridionale Sclerotomie zwischen Musc. rect. sup. und ext. angelegt, wobei eine dünne, durch die Touche grau gefärbte Flüssigkeit austritt. Nach dem Zurückziehen des Messers entsteht schon nach 3 Minuten eine bedeutende Chemosis conjunctivae bulbi, die durch die ausgetretene Touche dunkelgrau gefärbt erscheint.

Die Pupille ist stark verengt.

Am folgenden Tage ist die Pupille wieder normal geworden.

24 Stunden nach der Sclerotomie wurde das Kaninchen getödtet, der Bulbus enucleirt und in 10 % Formollösung eingelegt.

Beim Halbiren des Bulbus fiel eine kleine Menge Touche, die sich in der Gegend der Sclerotomiewunde angesammelt hatte, heraus.

Sonst erschien das Bulbusinnere macroscopisch vollkommen leer von Farbstoff.

Microscopisch findet sich ein 0,5 mm breit klaffender Spalt, vor dem die Touche sowohl im Bulbusinnern, als auch nach aussen liegt. Sonst ist sie auf der Retina und im Innern des Bulbus überhaupt nirgends mehr nachzuweisen. Nach aussen vertheilen sich die Kohlenpartikelchen und hinten von der Sclerotomiewunde aus über der Sclera zwischen den Muskelbündeln und im Bindegewebe. Nach vorne ist kein schwarzes Körnchen zu entdecken.

Versuch 9. Injection von Toucheemulsion in den Glaskörper und darauffolgende hintere Sclerotomie nach 2 mal 24 Stunden.

Einem weissen Kaninchen mit äusserlich und ophthalmoscopisch normalen Augen sind nach gehöriger Localanästhesie nasal, zwischen M. rectus sup. und int. eine Drittel-Pravazspritze voll japanischer Toucheemulsion in den Glaskörper injicirt. Beim Herausziehen der Kanüle entsteht ein kleiner chemotischer Wulst der Conjunctiva bulbi. Der Reflex aus der Pupille erscheint schwarz.

Ophthalmoscopisch sieht man nur noch nach oben vorne einen schwachen Schein von rothem Licht, sonst ist alles dunkel. Zwei Stunden nach der Operation ist der chemotische Wulst etwas grösser geworden und zeigt schwach graue Färbung.

Nachdem das Auge 2 mal 24 Stunden gleich geblieben war, wurde eine hintere meridionale Sclerotomie angelegt und zwar temporal zwischen M. rectus sup. und ext. Es tritt beim Herausziehen des Messers eine dünne Flüssigkeit und Touche aus, die auf dem Deckglase getrocknete Kochsalzkrystalle und Kohlenpartikelchen zeigt.

Ophthalmoscopisch erhält man nur einen dunklen Reflex ohne jede Differenzirung.

Das Thier wird nun getödtet, der Bulbus enucleirt und in 10 % Formollösung aufgehängt.

Macroscopisch sah man beim Halbiren des Bulbus, dass er in seiner vorderen Hälfte weit schwärzer war, als in der hinteren.

Microscopisch findet sich folgendes Bild in den Schnitten, die durch die Sclerotomiewunde gehen. Der Sclerotomieschnitt klafft 0,3 mm und ist vollkommen mit Touche ausgefüllt. Eine ziemliche Menge derselben befindet sich intrabulbär unter der abgehobenen, verdickten und getrübten Netzhaut. Chorioidea und Retina liegen den Schnittenden an. Von der Sclerotomiewunde aus verfolgt die Touche ihren Weg intrabulbär nach vorne in der Chorioidea bis über den Ansatz der Retina an der Ora serrata hinaus. Die Lagerung der Touche ist derart, dass sie der Sclera stark genähert einen scheinbar über der Aderhaut gelegenen feinen Faden bildet, einen Ausguss des suprachorioidealen Raumes, ohne jedoch ausschliesslich hier zu verlaufen; denn auch in der Aderhaut selbst sind die Kohlenpartikelchen ziemlich regelmässig zerstreut überall nachweisbar.

In den Maschen der abgerissenen Zonula Zinnii findet sich eine bedeutende Menge der schwarzen Emulsion suspendirt. Auch im Corpus ciliare und in der Iriswurzel sind die Kohlenpartikelchen nachweisbar und das Lig. pectinatum erscheint ebenfalls vollkommen von Touche durchsetzt.

Nach aussen von der Sclerotomiewunde findet sich ein grosser Wulst von Injectionsmasse über der Episclera, der sich sowohl nach vorne als auch nach hinten verdünnt, nach vorne, nachdem er etwas hinter dem Limbus corneae noch eine Anschwellung erfahren hat, bis an die Umschlagstelle der Conjunctiva, nach hinten bis in die Bulbusmusculatur reicht, deren Interstitien von Touchepartikelchen wimmeln.

Eine Reihe von Controllversuchen gab uns stets das gleiche Resultat und machten wir bei unseren Experimenten folgende Beobachtungen.

Nach einer Injection von Toucheemulsion in den Glaskörper fiel uns zuerst auf, dass die rothe Iris der Albinos eine graue Farbe annahm. Bekanntlich [1]) kommt dies daher, dass die Touchewolke im Glaskörper den von der Chorioidea kommenden Lichtreflex aufhebt.

Ophthalmoscopisch sieht man die Touche anfangs in Beerenform im Glaskörper suspendirt. Nach einigen Stunden sinkt dieselbe im Bulbus nach unten und bekommt man jetzt wieder auch durch die Mitte der Pupille rothes Licht vom Fundus.

Beim Zurückziehen der Kanüle, etwas weniger, wenn der Einstich schief gemacht wurde, folgte stets etwas Touche nach. In allen Fällen blieb aber der auf diese Art entstandene graue Conjunctivalwulst klein und vergrössert sich nach dem Herausziehen der Kanüle nur noch um ein weniges.

Wird nach einer solchen Injection von Toucheemulsion in den Glaskörper eine hintere Sclerotomie angelegt, so entleert sich der grösste Theil der im Auge vorhandenen Touche beim Zurückziehen des Messers aus der Scleralwunde. Eine vollständige Entleerung findet statt, wenn die Injection in den Glaskörper schon in den ersten darauf folgenden Stunden von der Sclerotomie gefolgt wird. Je später man die Sclerotomie nach der Injection anlegt, desto mehr Touche wird im Bulbus zurückgehalten. So sehen wir nach 24 Stunden weniger und nach 2 mal 24 Stunden noch weniger Touche durch die Sclerotomiewunde austreten, als wenn die Toucheinjection in den Glaskörper direct von der Sclerotomie gefolgt wurde.

Beim Halbiren des Bulbus fällt leicht ein Theil der Touche mit dem Glaskörper heraus. Machen wir erst nach 2 mal 24 Stunden die hintere Sclerotomie, so bleibt eine grössere Menge von Touche im

---

[1]) Mellinger und Bossalino: Experimentelle Studie über die Ausbreitung subconjunctival injicirter Flüssigkeiten. Arch. f. Augenheilkunde, Bd. XXXI, pag. 54.

Bulbus zurück und finden wir dieselbe nicht mehr an der Sclerotomiewunde im Glaskörper allein, sondern zum grossen Theil in den vorderen Parthien des Bulbus. Besonders an 3 Stellen lässt sich in diesen Bulbi zurückgebliebene Touche nachweisen, so in der Chorioidea und im suprachorioidealen Raum und zwar immer nur nach vorne von der Sclerotomiewunde. Nach hinten konnte in keinem einzigen Versuche weder in der Chorioidea noch im suprachorioidealen Raum ein Toucheкörnchen nachgewiesen werden, während an diesen Stellen nach vorne bis in der Gegend der Ora serrata die Touche reichlich vorhanden war.

Die zweite Anhäufung von Touche fand sich in der Gegend der Zonula Zinnii und im Corpus ciliare und eine dritte im Kammerwinkel. Eine genaue Verbindung zwischen diesen 3 Stellen war jedoch nicht nachweisbar.

Im subconjunctivalen Raum verbreitete sich die durch die Sclerotomiewunde ausgetretene Touche sowohl nach vorne als auch nach hinten. Nach vorne ging ein schmaler Touchestreifen auf der Sclera theils nach dem Limbus der Hornhaut hin, theils gegen die Uebergangsfalte der Conjunctiva. Nach hinten verbreitete sich die Touche anfangs ebenfalls als breites Band auf der Sclera, dann vertheilte sie sich zwischen den Muskeln und Muskelnbündeln bis in die Gegend der Papille.

Aus diesen Beobachtungen geht hervor, dass durch eine hintere Sclerotomie ein starker Strom aus dem Augeninnern in den subconjunctivalen Raum eingeleitet wird. In den Glaskörper injicirte Toucheemulsion tritt nach hinterer Sclerotomie fast vollkommen durch die Wunde wieder nach aussen. Dass hier nicht nur ein durch die Injection entstandener, erhöhter intraoculärer Druck die Ursache ist, zeigen uns die Versuche, bei denen bei Anlegung der Sclerotomie 24 und 2 mal 24 Stunden seit der Injection verflossen waren, und doch in der Hanptsache das gleiche Resultat auftrat. Dass 24 und besonders 2 mal 24 Stunden nach der Injection bei der Sclerotomie mehr Touche zurückblieb, als wenn diese Operation direct der Injection folgte, hat seine Ursache darin, dass die Touche in dieser Zeit theils in die Gewebe des Bulbus eingedrungen und dort fixirt ist, theils als Entzündungserreger gewirkt hat, und von ausgewanderten Lymphzellen, die die Toucheкörperchen umgeben, zurückgehalten wird.

Ferner wissen wir, dass diese Operation beim Menschen stets gefolgt ist von einem Erguss von Flüssigkeit unter die Conjunctiva bulbi. Dass dieser Flüssigkeitsaustritt nicht nur an kranken Augen vorkommt, zeigen uns die Versuche am Kaninchen. Auch bei normalen Kaninchenaugen

bekommen wir nach hinterer Sclerotomie stets einen, die Bindehaut blasig auftreibenden Erguss in den subconjunctivalen Raum. Diese Flüssigkeit, die sich bei Anlegung jeder Sclerotomie zum Theil entleert, ist wasserähnlich und fallen beim Eintrocknen aus ihr Krystalle aus, die die characteristischen Formen der Kochsalzcrystalle zeigen. Glaskörper tritt nur dann aus, wenn der Schnitt sehr gross ausfällt, das Thier unruhig ist, oder absichtlich Glaskörpervorfall hervorgerufen wird. Es ist der Glaskörper leicht von dem oben angeführten Flüssigkeitserguss zu nnterscheiden.

Aus unseren Versuchen geht hervor, dass die hintere Sclerotomie von einem lebhaften Flüssigkeitsstrom vom Bulbusinnern nach aussen in den subconjunctivalen Raum gefolgt ist.

Wann tritt nach einer hinteren Sclerotomie der Verschluss der Wunde wieder ein?

In den beiden vorigen Kapiteln sind wir zu dem Schlusse gelangt, dass nach einer hinteren Sclerotomie am lebenden Auge vom subconjunctivalen Raume aus in das Augeninnere hinein keine Flüssigkeitsströmung stattfindet, dagegen durch diese Operation eine lebhafte Flüssigkeitsbewegung aus dem Augeninnern in den subconjunctivalen Raum hinein hervorgerufen wird.

Die Erfahrung aller Specialisten, die die hintere Sclerotomie angewendet haben, und auch Beobachtungen an hiesiger Klinik zeigen, dass eine hintere Sclerotomie in den meisten Fällen nur von vorübergehendem Werthe ist, so dass sie oft mehrmals wiederholt werden muss. So stellte sich uns die Frage: »Wie lange dauert die Wirkung einer hinteren Sclerotomie an?«

Nach einer hinteren Sclerotomie konnten wir im Laufe der ersten Tage an der gesetzten Wunde folgende Veränderungen beobachten.

In allen Fällen zeigten sich Chorioidea und Retina, wenn am lebenden Auge sclerotomirt wurde, an den Rändern der Wunde angeheftet. Dieser Befund zeigte sich schon 6 Stunden nach der Operation. Zu dieser Zeit erschien auch die Chorioidea und Retina, letztere ganz besonders verdickt uud infiltrirt, und was auch ophthalmoscopisch in der Umgebung des Schnittes in allen Versuchen leicht nachweisbar war, getrübt und gequollen. Die Enden der Sclera selbst erschienen gleich nach der Operation genau gerade durchgeschnitten, aber schon nach wenigen Stunden waren die anfänglich vorhandenen Ecken abgerundet. Die im Schnitte sichtbaren Enden der Lederhaut am Wundkanal waren

alsdann verdickt und wie die Retina getrübt. Episclera und Conjunctiva zeigten die geringsten Veränderungen.

Es stimmt dieser Befund mit dem von Krückmann[1]) im v. Graefe'schen Archiv veröffentlichten Ergebnissen über Heilungsvorgänge an Lederhautwunden überein. Er sagt Seite 302:

»Bis zum Ende des ersten Tages wird das histologische Bild »fast allein durch entzündliche Vorgänge construirt. Die Exsudation »mit der Auflockerung der Gewebe, die Leucocytheninfiltration und »die Fibrinbildung beherrschen die Situation und damit das mikro»skopische Gesichtsfeld.«

Am zweiten Tage hat sich das Bild insoweit geändert, als sich nun im Wundkanal eine Menge von Detritus, Zellreste und nur wenig sich färbende Kerne von verloren gegangenen Zellen vorfinden.

Die Ecken der Sclera, die anfänglich bestanden hatten und schon am ersten Tage eine Einbusse erlitten hatten, sind nun noch mehr abgerundet. Die Chorioidea und besonders die Retina sind bedeutend verdickt und letztere, um Platz zu gewinnen, oft vielfach in Falten gelegt. Ueberall sind auch kleine, oft in Reihen angeordnete, das Licht stark reflectirende Körperchen, Fetttröpfchen, sichtbar.

Auch hierin stimmen wir mit Krückmann[2]) überein, wenn er schreibt: »Bei grober Scizzirung entspricht das histologische Bild des ersten Tages den exsudativen, und das des zweiten Tages den degenerativen Vorgängen; doch gehen beide Processe ineinander über.«

Vom dritten Tage an beginnen nun die Reparationsvorgänge. Es scheint sich dabei vor allem die Chorioidea zu betheiligen. Sie sendet ihre ovalären Zellen in den Wundkanal hinein, wo sie sich alsbald zu Rundzellen mit stark sich färbenden Kernen umwandeln. Es scheint sich um diese Zeit die Chorioidea direct zu verlängern und durch den ganzen Wundkanal allmählich sich verschmälernd bis zur Episclera zu erstrecken. Die Retina ihrerseits bleibt immer noch stark getrübt und ist von Rundzellen in grosser Masse durchsetzt. Ueberall in den Zellen finden sich reichlich Karyomytosen.

Vom dritten Tage an zeigt sich eine steigende Vermehrung der Granulationen, sodass Krückmann[3]) »unter günstigen Umständen« schon am dritten Tage die vollständige Ausfüllung einer Wunde beendet fand; doch soll dies für gewöhnlich 4—7 Tage in Anspruch nehmen.

---

1) Krückmann. Experimentelle Untersuchungen über die Heilungsvorgänge von Lederhautwunden. Graefe's Archiv f. Ophth. 1896. Abth. IV, p. 293.

2) Krückmann, l. c. p. 305.

3) Krückmann, l. c. p. 316.

In unseren Versuchen fanden wir einen Verschluss erst am 8. Tage nach angelegter hinterer Sclerotomie. Das Keimgewebe dringt von aussen und besonders von innen in den Wundkanal ein und verschliesst zuerst die äussersten Parthien, während die intrabulbäre Seite der Sclerotomie noch immer klafft. Ein Verschluss der Wunde ist jedoch um diesen Zeitpunkt hergestellt.

Es wird somit am Kaninchenauge die Wirkung einer hinteren Sclerotomie gewöhnlich mit dem 8. Tage ihr Ende insoweit erreicht haben, als von da an ein Flüssigkeitsverkehr aus dem Augeninnern in den subconjunctivalen Raum nicht mehr stattfinden kann.

Bis zu welchem Maasse die gefundenen Resultate auf das menschliche Auge anwendbar sind, kann nur die klinische Erfahrung lehren.

Unsere am Kaninchenauge gefundenen Resultate über die Wirkung der hinteren Sclerotomie können wir in folgenden Sätzen zusammenfassen.

1. Die meridionale Sclerotomie ist die weiter klaffende und weniger blutende, und daher der äquatorialen vorzuziehen.
2. Am lebenden Auge findet nach vorausgegangener hinterer Sclerotomie eine Strömung vom subconjunctivalen Raum in das Augeninnere hinein nicht statt, während dies am todten Auge leicht geschieht.
3. Nach einer hinteren Sclerotomie entsteht ein lebhafter centrifugaler Flüssigkeitsstrom vom Bulbusinnern durch die Schnittwunde in den subconjunctivalen Raum.
4. Die bei einer hinteren Sclerotomie austretende Flüssigkeit ist wasserähnlich und enthält Kochsalz.
5. Der Verschluss einer Sclerotomiewunde darf unter normalen Verhältnissen beim Kaninchen mit dem 8. Tage als vollendet betrachtet werden.

Figurenerklärung; ophthalmoskopische Bilder.

Fig. 1. Meridionale Sclerotomie, frisch; am untern Ende eine kleine, in den Glaskörper hineinragende Blutung; die Sclera umgibt als weisser Saum den Schnitt.

Fig. 2. Dieselbe Sclerotomie am vierten Tage; beginnende Vascularisation im Grunde der klaffenden Wunde.

Fig. 3. Aequatoriale Sclerotomie, 4 Stunden nach der Operation; schmale klaffende Wunde, von weissem Sclerasaum umgeben; am untern Rande des Schnittes massige Blutung; der Haupttheil der Blutung hat sich in den Glaskörper gesenkt.

Fig. 4. Dieselbe Sclerotomie am vierten Tage.

Fig. I.

Meridionale Sclerotomie.

Fig. II.

Fig. III.

Aequatoriale Sclerotomie.

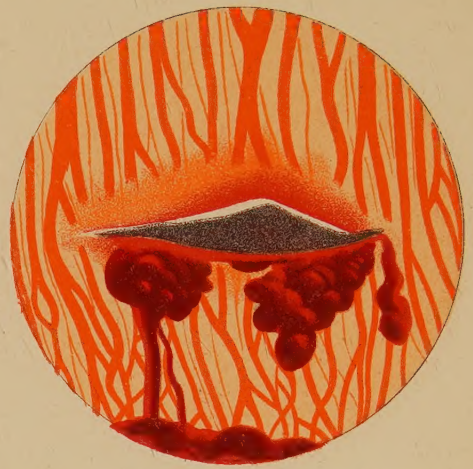

Fig. IV.